La voie intra rectale est-elle envisageable en soins palliatifs ?

Sardin B., Quesnel PA, Grouille D, Peyramaure C.
Service d'accompagnement et soins palliatifs CHU Limoges
bertrand.sardin@chu-limoges.fr

Pour tenter de répondre à cette question une recherche bibliographique est effectuée sur les bases de données et les encyclopédies en ligne avec le mot clef rectal associé aux items : catheter, route, voie, suspension, administration, proctoclysis en français et en anglais.

Anatomie Physiologie

Le rectum fait suite au colon sigmoïde et se poursuit par le canal anal. Sa muqueuse, dépourvue de villosités représente une surface d'échange de 200-400 cm².
Les échanges sont passifs et sont régis par le gradient de concentration
Les veines rectales supérieures moyenne et inférieures (figure 1) réalisent un drainage à la fois portal et cave inférieur et expliquent l'existence d'un effet de premier passage hépatique inconstant et peu modélisable du fait des variations anatomiques et des anastomoses entre ces veines.

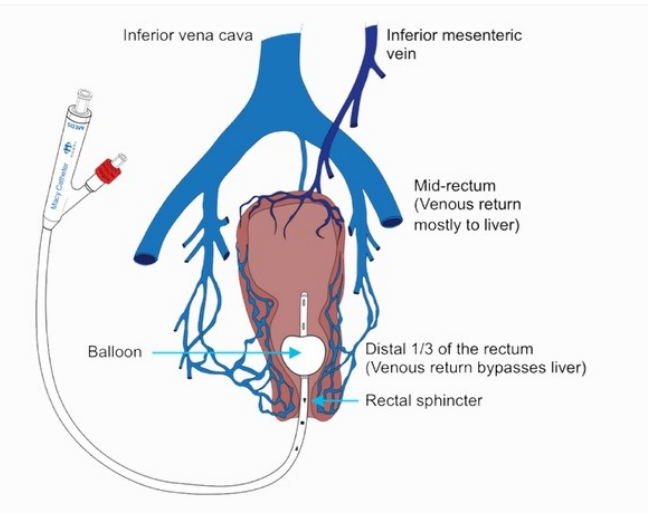

Matériel et Technique

Les sondes vésicales siliconées semblent la meilleure alternative disponible au cathéter de Macy®, matériel spécifique, mais qui n'est est pas disponible en France (1). Le diamètre doit être le plus petit possible (12-14 Ch) tout en autorisant un ballonnet gonflé à 10-15 ml. Ce qui assure son maintien dans le rectum tout en permettant son expulsion sans douleur en fonction du transit (pas d'effet « fécalome »). Il est prudent de visualiser un repère situé à 5 cm de la partie basse du ballonnet pour s'assurer de la position intra rectale du ballonnet.

Conditions d'administration des médicaments par voie intra rectale

Tous les médicaments administrables par voie orale sont à priori utilisables par voie rectale.
Idéalement l'ampoule rectale doit être vide.
La formulation en suppositoire n'est pas compatible avec une administration du fait des mobilisations qu'elle impose.
Les suspensions sont réalisées à partir des formes orales disponibles. Les broyeurs de médicaments permettent d'obtenir des poudres relativement homogènes. Le volume administré doit être compris entre 10-25 ml.
Eviter les formes retard qui sont mal absorbées au pH rectal. Les formes injectables sont à éviter (effet PEG)

Avantages potentiels et limites

Cette voie se caractérise par une grande facilité de mise en place, une bonne acceptabilité par le patient. Elle permet d'envisager une administration par les proches du fait du faible risque infectieux et de la facilité d'administration.
Tous les médicaments sont à priori administrables par cette voie mais leur biodisponibilité est mal connue.
Dans notre expérience, le principal facteur limitant est l'expulsion du dispositif et la survenue de diarrhées. Le volume d'administration des suspensions est probablement la cause.

Warren D.
J Pain Symptom Manag 1996;11:378-87.

Bruera E et al.
J Pain Symptom Manag. 1998; 15:216-9.

Davis MP et al.
Support Care Cancer 2002;10:117-38.

Lam YW et al.
J Pain Symptom Manag 2016;51:994-1001.

Lyons N et al
Am J Emerg Med 2015;33:1113e5-e6

Paez et al.
J Hosp Palliat Nurs 2016;18:498-504

Conclusion

La voie intra rectale ne remplacera pas les voies IV ou SC.
Son intérêt reste à évaluer lorsque les médicaments ne sont pas administrables par voie SC ou lorsque qu'existe un délai important pour la mise à disposition du médicament (EHPAD, domicile).